DOI: 10.22138/2500-0918-2016-14-2-10-16

УДК: 617.3

Е.А. Волокитина, Ю.В. Антониади, М.В. Гилев

ОПЕРАТИВНОЕ ЛЕЧЕНИЕ ВНУТРИСУСТАВНЫХ ПЕРЕЛОМОВ ДИСТАЛЬНОГО ОТДЕЛА БЕДРЕННОЙ КОСТИ В УСЛОВИЯХ ГОРОДСКОГО ХИРУРГИЧЕСКОГО СТАЦИОНАРА

ГБОУ ВПО Уральский государственный медицинский университет, г. Екатеринбург, Российская Федерация

E.A. Volokitina, Y.V. Antoniadi, M.V. Gilev

SURGICAL TREATMENT OF INTRAARTICULAR FRACTURES OF DISTAL FEMUR IN CITY HOSPITAL

Ural State Medical University, Yekaterinburg, Russian Federation

Резюме. Проведен анализ оперативного лечения 23 больных с внутрисуставными переломами дистального отдела бедренной кости (тип B и C по классификации AO/ASIF) с применением метода открытой репозиции и накостного остеосинтеза пластинами. Авторами статьи предложен комбинированный метод хирургического лечения, заключающийся в проведении открытой репозиции и накостного остеосинтеза в условиях модуля шарнирно-дистракционного аппарата внешней фиксации. В статье приведены группы сравнения для оценки эффективности предлагаемого метода. В группе больных, пролеченных комбинированным методом, к отдаленному периоду получено 63% отличных и хороших результатов, что превосходило в 2,08 раз аналогичный показатель у контрольной группы.

Ключевые слова: внутрисуставной перелом, дистальный отдел бедра, накостный остеосинтез

Abstract. The analysis of surgical treatment of 23 patients with intraarticular distal femur fractures (types B and C in condition of AO/ASIF classification) with use of the open reduction and internal fixation method is carried out. Combined method of surgical strategy with making the open reduction in external circular apparatus is shown by authors of the present article. To compare the results the two groups were created: one – with use the traditional surgical technique and the second – with use combined technique. In 63.0% patients obtained excellent and good results in the second group, what doubled the same result of the first group in 2.08 times.

Keywords: intraarticular fracture, distal femur, extramedullary osteosynthesis

Количество больных с переломами дистального отдела бедренной кости (ДОБК) увеличивается и составляет, по данным ряда исследователей, от 6 до 25% всех переломов бедренной кости [1]. К наиболее тяжелому перелому относятся повреждения типа C по классификации AO/ASIF, составляя до 50% переломов бедренной кости. У молодых пациентов переломы ДОБК обычно являются следствием гиперэргической травмы, однако у пожилых такие переломы возникают при незначительных травмирующих воздействиях на фоне остеопороза [2, 3]. Сложность лечения переломов ДОБК не подлежит сомнению и обусловлена прежде всего анатомическими особенностями бедренной кости, механогенезом травмы, характером и тяжестью перелома [4, 5].

Методы консервативного лечения переломов ДОБК закономерно отходят на второй план в лечении взрослого контингента больных, что обусловлено присущими ему серьёзными недостатками: сложностью репозиции и фиксации отломков, развитием местной и общей гиподинамии, высоким процентом несращений и контрактур, длительными сроками стационарного лечения, реабилитации и, как следствие, значительными экономическими потерями [6, 7]

В современной литературе достаточно часто обсуждается проблема стабильного функционального остеосинтеза при переломах данной локализации. Предложено большое число фиксаторов и методик остеосинтеза, но не все из них отвечают предъявляемым к ним требованиям [8, 9]. Спорным остается использование чрескостного остеосинтеза (ЧКО) аппаратом внешней фиксации (АВФ) в качестве окончательного варианта лечения внутрисуставных повреждений. Выполнение закрытой репозиции в АВФ вызывает много вопросов как технического, так и тактического характера среди зарубежных коллег [10, 11, 12]. Восстановление анатомической формы кости и надёжная стабильная фиксация отломков обеспечивают механический покой, что благотворно для консолидации и обеспечения восстановления опороспособности и функции конечности в ранние сроки. Дальнейшее совершенствование методик лечения переломов ДОБК является актуальной проблемой травматологии.

Цель исследования

Улучшить анатомо-функциональные результаты хирургического лечения пациентов с внутрисуставными переломами дистального отдела бедренной кости.

Материалы и методы

Были проанализированы ближайшие и отдаленные результаты хирургического лечения 23 пациентов в возрасте от 23до 67 лет (средний возраст 52,4±2,9 лет; мужчин 16, женщин — 7 человек) с внутрисуставными переломами дистального отдела кости (тип B и C по AO/ASIF), пролеченные хирургическими методами в травматологическом отделении №1 ЦГКБ №24 (г. Екатеринбург) с 2010 по 2014 годы.

Больные были разделены на две группы: (1) контрольная группа (N=11, 48,0%, для хирургического лечения применялся традиционный метод открытой репозиции и внутренней фиксации накостными металлоконструкциями) и (2) основная группа (N=12, 52,0%, для хирургического лечения применялся предложенный комбинированный метод). Последний заключался в проведении открытой репозиции перелома и внутренней фиксации в условиях шарнирно-дистракционного аппарата внешней фиксации. Клинико-статистическая характеристика больных, пролеченных традиционным и комбинированным методами, представлена в таблице 1.

Таблица 1.
Клинико-статистическая характеристика больных контрольной и основной групп
Table 1.
Demographics characteristics of patients in control and basic groups

	Гендерный состав, м/ж / Sex	Средний возраст, лет / Mean age	Тип перелома по классификации AO/ASIF / Type of fracture according to AO/ASIF classification							
			B2		C1		C2		C3	
			N	%	N	%	N	%	N	%
Контрольная группа/Control group N=11; 100,0%	8/3	47,4±4,1	4	36,4	3	27,3	3	27,3	1	9,0
Основная группа/Basic group N=12; 100,0%	8/4	54,1±1,8	5	41,7	4	33,3	2	16,7	1	8,3

Для остеосинтеза бедренной кости использовали два вида фиксаторов: (1) пластину опорную мыщелковую с ограниченным контактом (N=8, 34,8%) и (2) дистальную опорную мыщелковую пластину с угловой стабильностью (N=15, 65,2%). Типы пластин для остеосинтеза внутрисуставных переломов ДОБК представлены на рисунке 1.

Рис. 1. Типы пластин для остеосинтеза внутрисуставных переломов ДОБК: (а) — опорная мыщелковая с ограниченным контактом и (б) — дистальная опорная мыщелковая пластина с угловой стабильностью
Fig. 1. Types of the Plates for intraarticular distal femur fractures: (a) — raft condylar plate and (b) — distal femur LC-plate

Однородность групп сравнивалась по гендерному критерию, типу перелома и типу используемого накостного фиксатора. Для оценки достоверности различия между группами использован непараметрический критерий Краскела-Уоллиса для независимых вариантов. Степень взаимосвязи признаков оценивалась с помощью линейного коэффициента корреляции Пирсона. Принятый уровень значимости — 0,05. Изучаемые группы по возрасту, полу и типу перелома признаны однородными (во всех случаях показатель p по Pearson превосходил 0,05).

Методика комбинированного хирургического лечения больных основной группы

На операционном столе в положении больного на спине проводили 1 2 мм спицу в верхней трети (на уровне малого вертела бедренной кости) и в верхней трети большеберцовой кости (на уровне бугристости большеберцовой кости), спицы фиксировали и натягивали в двух дугах аппарата Илизарова, которые соединяли между собой телескопическими стержнями с шарнирами, установленными на уровне щели коленного сустава. После монтажа аппарата выполняли открытый доступ к дистальному эпиметафизу бедренной кости. После достижения полноценной визуализации зоны повреждения, восстанавливали необходимую длину и правильные осевые взаимоотношения путем дистракции в условиях аппарата (заданный угол сгибания голени за счет наличия шарниров на уровне суставной щели нивелировал действие трехглавой мышцы на дистальный отломок бедренной кости, облегчая выполнение репозиции). Далее выполняли репозицию костных отломков и восстанавливали конгруэнтность суставной поверхности, осуществляли временную фиксацию мыщелков спицами в отрепонированном положении. Окончательный остеосинтез выполняли накостными пластинами. При удовлетворительном положении костных фрагментов и восстановлении конгруэнтности суставной поверхности, подтвержденном рентгенологически, послеоперационную рану послойно ушивали, накладывали асептические повязки. Модуль дистракционного аппарата демонтировали на операционном столе, проверяли амплитуду движений в суставе. Для профилактики сгибательной контрактуры коленного сустава конечность фиксировали передней гипсовой лонгетой в положении сгибания голени 100–115 граду-

DOI: 10.22138/2500-0918-2016-14-2-10-16

сов на срок 5–7 дней. В послеоперационном периоде пациентам выполняли регулярные перевязки до полного заживления раны, назначали лечебную гимнастику сустава под контролем методиста лечебной физкультуры. Для уменьшения отека и стимулирования процессов тканевой репарации назначали магнитотерапию сустава и симптоматическую терапию. Активизировали больного, обучая ходьбе с костылями без опоры на травмированную конечность.

Клинический пример выполнения метода комбинированного хирургического лечения

Больной С., 52 года. Травму получил в результате ДТП (был сбит легковым автомобилем). У больного диагностирован: «Внутрисуставной перелом дистального отдела бедренной кости (тип С1 по классификации AO/ASIF)». Учитывая нестабильный характер перелома, было выполнено скелетное вытяжение за бугристость большеберцовой кости, груз 8 кг. Рентгенограммы больного представлены на рисунке 2.

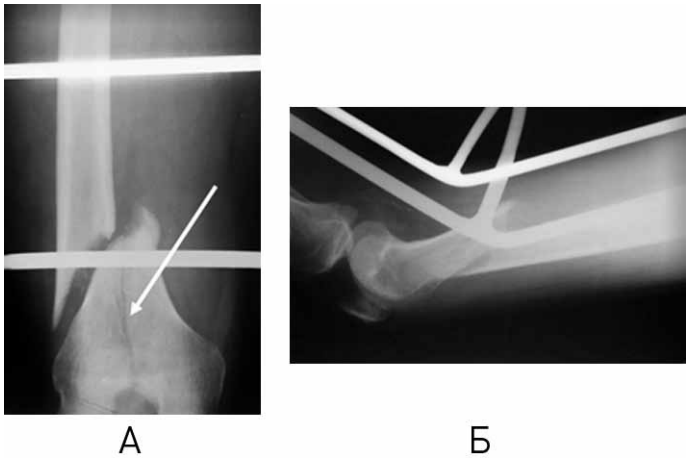

Рис. 2. Рентгенограммы правого бедра и коленного сустава больного С., 52 года, в прямой (а) и боковой (б) проекциях в условии скелетного вытяжения: определяется перелом дистального эпиметадиафиза бедренной кости (линия перелома, проходящая через оба мыщелка показана стрелкой); на боковой проекции определяется типичное смещение дистального фрагмента бедренной кости кзади.

Fig. 2. Case report. X-rays of the right femur and knee, AP (a) and lateral (b) views in the condition of skeletal traction: there is fracture of distal femur (fracture line passes through both condyle — arrowhead); in the lateral view the typical dorsal distal femur offset is determined.

На десятые сутки выполнена операция: «Открытая репозиция перелома, остеосинтез правой бедренной кости опорной мыщелковой LCP пластиной». В операционной проведен монтаж модуля дистракционного аппарата, скомпонованного из деталей аппарата Илизарова. Выполнен стандартный передненаружный доступ (рис. 3).



Рис. 3. Дистракционный модуль аппарата внешней фиксации, вид конечности в операционной: (а) после монтажа аппарата; (б) выполнен стандартный переднелатеральный доступ к дистальному отделу бедренной кости

Fig. 3. Case report. Ilizarov device is made for bone distraction: (a) after installation; (b) the standard anterolateral approach to the distal femur is made

В аппарате дана дистракция, после чего восстановлены нормальные длина и нормальные осевые взаимоотношения отломков за счет дистракционных усилий между опорами модуля. ЭОП-снимок представлен на рис. 4.

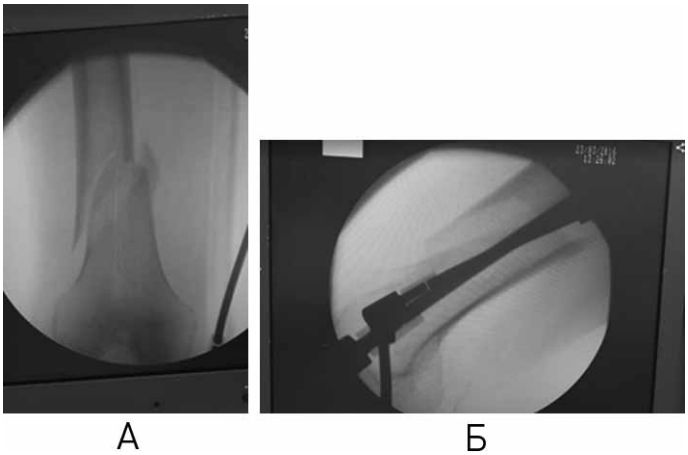

Рис. 4. ЭОП-снимки больного С., 52 года, в прямой (а) и боковой (б) проекциях в операционной. В условиях дистракционного модуля восстановлены длина бедренной кости, устранены грубые осевые смещения

Fig. 4. X-ray, AP (a) and lateral (b) views. Dew to the distraction module the length of the femur is restored and gross axial displacements is eliminated

Остеосинтез проведен двумя компрессирующими межфрагментарными винтами. Для окончательной фиксации перелома по наружной поверхности бедренной кости была мостовидно уложена опорная мыщелковая LCP пластина (рис. 5).

Рис. 5. Фото из операционной. В условиях первичной репозиции и стабилизации перелома модулем дистракционного аппарата выполнен остеосинтез опорной мыщелковой пластиной
Fig. 5. Photo from operating room. In primary Ilizarov reduction device femur is stabilized with LCP distal femur plate

Рентгенограммы больного после операции представлены на рис. 6.

А Б

Рис. 6. Рентгенограммы правого бедра и коленного сустава больного С., 52 года, и.б. №38102 в прямой (а) и боковой (б) проекциях после операции: достигнута репозиция перелома, окончательная фиксация перелома выполнена опорной мыщелковой LCP пластиной в мостовидной манере, остеосинтез перелома выполнен двумя межфрагментарными компрессирующими винтам, заведенными вне пластины.
Fig. 6. X-rays of the right femur and knee in AP (a) and lateral (b) views after surgery: final reduction is achieved with LCP plate in bridge manner.

Рентгенологический контроль показал, что анатомия бедренной кости и коленного сустава восстановлена, суставные поверхности конгруэнтные. Рана ушита с установкой одного дренажа. В операционной достигнут полный объем пассивных движений в суставе. Послеоперационный период протекал без осложнений. После снятия швов пациента выписали на амбулаторное лечение с рекомендациями ходьбы без осевой нагрузки и разрешением полной нагрузки через 3 месяца после операции. Полный объем активных движений в коленном суставе был восстановлен через 1 месяца после операции. Консолидация перелома наступила через 12 недель (рис. 7).

А Б

Рис. 7. Рентгенограммы правого бедра и коленного сустава больного С., 52 года, и.б. №38102 в прямой (а) и боковой (б) проекциях через 3 месяца после операции: сохраняется правильное осевое взаимоотношение отломков, миграции металлофиксаторов не отмечено.
Fig. 7. X-rays of the right femur and knee in AP (a) and lateral (b) views 3 months after surgery. Correct axial relationship of fragments is concerned and no devices migration is obvious.

В послеоперационном периоде всем пациентам выполняли регулярные перевязки до заживления раны, назначали лечебную гимнастику под контролем методиста ЛФК, магнитотерапию сустава для уменьшения отека и стимулирования процессов тканевой репарации, также проводилась симптоматическая терапия. Основу базы данных исследования составили электронные карты на основе MS Access с диагнозами согласно универсальной классификации переломов AO/ASIF. В процессе наблюдения (контрольные явки через 3, 6, 12 и 24 месяцев) оценивали функциональное состояние пораженного сегмента конечности, наличие признаков сращения в области перелома, ширину и конгруэнтность суставной щели. Балльную систему оценки результатов лечения осуществляли при помощи опросника P.S. Rasmussen [8]. Использовались статистический, клинический, рентгенологический методы исследования.

Результаты и обсуждения

Были проанализированы ближайшие и отдаленные результаты хирургического лечения 23 больных с внутрисуставными переломами ДОБК, поступивших в травматологическое отделение №1 МБУ ЦГКБ №24 (г. Екатеринбург) за период с 2010 по 2014 годы. От-

DOI: 10.22138/2500-0918-2016-14-2-10-16

даленные результаты изучены у 18 (78,2%) больных в сроке до 36 месяцев после операции. Оценку сохранения репозиции производили сравнением послеоперационных рентгенограмм с контрольными рентгенограммами в сроки 12, 24 и 36 месяцев после операции. Оценивали разницу эпифизарно-диафизарного угла (ΔЭДУ). Данные по разнице величин эпифизарно-диафизарного угла (ΔЭДУ) в сроке 12, 24 и 36 месяцев после операции представлены в таблице 2.

Таблица 2
Разница эпифизарно-диафизарного углов (ΔЭДУ) у больных контрольной и основной групп в 12, 24 и 36 месяцев после операции
Table 2
The difference of epiphyseal-diaphysial angle (Δ EDA) in patients of basic and control groups 12, 24 and 36 months after surgery

Срок наблюдения, месяцы / Months after surgery		Градусы / degrees	Группы / Groups				ρ критерий по Pearson / ρ value
			Контрольная, n=10, 100% / Control		Основная, n=8, 100% / Basic		
			n	%	n	%	
12	ΔЭДУ	0-3	5	50,0	6	75,0	0,026
		3-7	3	30,0	3	37,5	
		>7	2	20,0	0	0,0	
24	ΔЭДУ	0-3	3	30,0	5	62,5	0,042
		3-7	3	30,0	3	37,5	
		>7	4	40,0	1	12,5	
36	ΔЭДУ	0-3	2	20,0	4	50,0	0,042
		3-7	3	30,0	3	37,5	
		>7	5	50,0	1	12,5	

Из таблицы 2 следует, что в сроке наблюдения 12 месяцев после операции разница эпифизарно-диафизарного угла (ΔЭДУ) у больных основной группы в значении от 0 до 3 градусов встречалась в 1,5 раза реже (50,0 и 75,0% соответственно); в значении ΔЭДУ больше 7 градусов не встречалась; однако у больных контрольной группы встречалась в 20,0% случаев. В сроке наблюдения 24 месяца после операции разница плато-диафизарного угла (ΔПДУ) у больных основной группы в значении от 0 до 3 градусов встречалась в 2,08 раза реже (30,0 и 62,5% соответственно); в значении ΔЭДУ больше 7 градусов в 3,2 раза встречалась реже (40,0 и 12,5% соответственно). В сроке наблюдения 36 месяцев после операции разница плато-диафизарного угла (ΔПДУ) у больных основной группы в значении от 0 до 3 градусов встречалась в 2,5 раза реже (20,0 и 50,0% соответственно); в значении ΔЭДУ больше 7 градусов в 4 раза встречалась реже (50,0 и 12,5% соответственно).

Для оценки результатов хирургического лечения внутрисуставных переломов ДОБК контрольной и основной групп использовали балльную оценку результатов лечения по шкале P.S. Rasmussen. Данные об оценке результатов хирургического лечения групп больных в сроке 12, 24 и 36 месяцев после операции согласно балльной оценке результатов лечения по шкале P.S. Rasmussen представлены в таблице 3.

Таблица 3
Результаты хирургического лечения контрольной и основной групп больных в 12, 24 и 36 месяцев после операции согласно балльной оценке результатов лечения по шкале P.S. Rasmussen
Table 3
Functional results of surgical treatment in control and basic patient groups in 12, 24 and 36 months after surgery according to Rasmussen scale

Результат, Result		Группа / Group					
		Контрольная*, n=10, 100% / Control			Основная*, n=8, 100% / Basic		
		Срок наблюдения, месяцы / Months after surgery					
		12	24	36	12	24	36
«Отл» / Excellent	n	5	3	2	5	3	3
	%	50,0	30,0	20,0	62,5	37,5	37,5
«Хор» / Good	n	2	2	1	2	3	2
	%	20,0	20,0	10,0	25,0	37,5	25,0
«Удовл» / Satisfactory	n	2	3	4	1	2	3
	%	20,0	30,0	40,0	12,5	25,0	37,5
«Неуд» / Unsatisfactory	n	1	2	3	0	0	0
	%	10,0	20,0	30,0	0,0	0,0	0,0
ρ критерий Pearson / ρ value	0,043	0,041	0,003	0,025	0,025	0,005	

* различия статистически достоверны, ρ критерий по Pearson <0,05

Данные таблицы 3 свидетельствуют, что в сроке наблюдения 12 месяцев после операции процент отличных и хороших результатов лечения (87,5%) в основной группе превалировал над группой сравнения (70,0%); различия были статистически достоверны (p<0,05). Процент удовлетворительных результатов для основной группы составил 12,5%, для контрольной группы — 20,0%. Неудовлетворительные результаты встретились только в контрольной группе в 10,0%. В сроке наблюдения 24 месяца после операции процент отличных и хороших результатов лечения (75,0%) в основной группе также превалировал над группой сравнения (50,0%) в 1,5 раза; различия были статистически достоверны (p<0,05). Неудовлетворительные результаты также встретились только в контрольной группе в 20,0%. В сроке наблюдения 36 месяцев после операции процент отличных и хороших результатов лечения (63,0%) в основной группе по-прежнему превалировал над группой сравнения (30,0%); различия были статистически достоверны (p<0,05). Неудовлетворительные результаты по-прежнему встречались только в контрольной группе в 30,0%.

К отдаленному периоду наблюдения осложнения встретились у 2 (11,1%) больных контрольной группы: в сроке наблюдения от 12 месяцев у 1 (5,6%) больного с С2 типом перелома было отмечено вторичное смещение фрагментов мыщелков бедренной кости на величину более 10 мм и появление дисконгруэнтности суставной щели, что привело к неправильному сращению перелома и развитию посттравматического остеоартроза. У одного (5,6%) больного с С2 типом перелома в сро-

ке наблюдения 24 месяца с момента операции произошла миграция дистальных винтов и излом пластины, что потребовало дальнейшего хирургического лечения. У больных основной группы значимых осложнений к отдаленному периоду не отмечено.

Таким образом, в отдаленном периоде наблюдения потеря репозиции в основной группе встречалась реже, чем в контрольной группе, а процент отличных и хороших результатов лечения превалировал в основной группе. На основании изложенных выше статистически достоверных данных доказано, что, усовершенствованная технология хирургического лечения больных с внутрисуставными переломами ДОББК (применение модуля АВФ интраоперационно) имеет существенное преимущество перед традиционной технологией хирургического лечения внутрисуставных переломов ДОБК.

ЛИТЕРАТУРА

1. Martinet O. The epidemiology of fractures of the distal femur / O. Martinet, J. Cordey, Y. Harder // Injury. 2000. №31. P. 62-77;
2. Каллаев, Н.О. Оперативное лечение внутрисуставных переломов коленного сустава / Н.О Каллаев, В.В. Зубов, Т.Н. Каллаев // Вестник травматологии и ортопедии им. Н.Н. Приорова. – 2006. №3. – С. 47-51.
3. Кушнер, Ф.Д. Хирургия коленного сустава / Ф.Д. Кушнер, Скотт В.Н., Скудери Ж.Р. – Москва: Медицинская литература, 2014. – 288 с.
4. Hutson J.J. Treatment of comminuted intraarticular distal femur fractures with limited internal and external tensioned wire fixation / J.J. Hutson, G.A. Zych // J Orthop Trauma. 2000. №14. P. 405-13;
5. Ali F. Treatment of isolated complex distal femoral fractures by external fixation / F. Ali, M. Saleh // Injury. 2000. №31. P. 139;
6. Гилев М.В. Новые подходы к лечению внутрисуставных переломов проксимального отдела большеберцовой кости /М. В. Гилев, Е. А. Волокитина, Ю. В. Антониади, Д. Н. Черницын // Уральский медицинский журнал. 2012. №. 6. С. 121 – 127.
7. Беленький, И.Г. Современное состояние проблемы хирургического лечения пострадавших с переломами дистального отдела бедренной кости / И.Г. Беленький, Г.Д. Сергеев // Современные проблемы науки и образования. 2014. № 4. С. 330.
8. Челноков, А.Н. Современный интрамедуллярный остеосинтез – проблемы и решения / А.Н. Челноков, А.Е. Виноградский, Д.А. Бекреев // Травматология и ортопедия России. 2006. № 2 (40). С. 296-297.
9. Виноградский, А.Е. Закрытый интрамедуллярный остеосинтез с блокированием в лечении больных с переломами дистального отдела бедренной кости / А.Е. Виноградский, А.И. Реутов, А.Н. Челноков // Вестник травматологии и ортопедии им. Н.Н. Приорова. 2007. № 3. С. 44-48.
10. Southeast Fracture Consortium. LCP Versus LISS in the Treatment of Open and Closed Distal Femur Fractures: Does it Make a Difference? / J Orthop Trauma. 2016 Jun;30(6):e212-6
11. Henderson, C.E. Locking plates for distal femur fractures: is there a problem with fracture healing? / C.E. Henderson, L.L Kuhl, D.C. Fitzpatrick, J.L. Marsh // J Orthop Trauma. 2011 Feb;25 Suppl 1:S8-14
12. Ebraheim, N.A. Periprosthetic Distal Femur Fracture after Total Knee Arthroplasty: A Systematic Review / N.A. Ebraheim, L.H. Kelley, X Liu // Orthop Surg. 2015 Nov;7(4):297-305.

REFERENCES

1. Martinet O. The epidemiology of fractures of the distal femur. O. Martinet, J. Cordey, Y. Harder. Injury. 2000. No. 31. P. 62-77;
2. Kallaev N.O. Operative treatment of intraarticular fracture of knee joint. N.O. Kallaev, V.V. Zubov, T.N. Kallaev. Journal of trauma and orthopedic of N.N. Priorov – 2006. No. 3. – P. 47-51.
3. Kushner, F.D. Surgery of knee joint. F.D. Kushner, V.N. Scott, J.R. Scudery – Moscow: Medical literature, 2014. – 288 p.
4. Hutson J.J. Treatment of comminuted intraarticular distal femur fractures with limited internal and external tensioned wire fixation. J.J. Hutson, G.A. Zych. J Orthop Trauma. 2000. No. 14. P. 405-13;
5. Ali F. Treatment of isolated complex distal femoral fractures by external fixation. F. Ali, M. Saleh. Injury. 2000. No. 31. P. 139;
6. Gilev M.V. New trends to treatment of intra articulate fractures of proximal tibial bone. M.V. Gilev, E.A. Volokitina, Yu.V. Antoniadi, D.N. Chernitsyn // Ural medical magazine. 2012. No. 6. Pp. 121–127.
7. Belenky, I.G. Current status problems of surgical treatment of patients with fractures of the distal part of the femur. I.G. Belenkiy, G.D. Sergeev. Contemporary problems of science and education. 2014. No. 4. P. 330.
8. Chelnokov, A.N. Contemporary extramedullary osteosynthesis-problems and solutions. A.N. Chelnokov, A.E. Vinogradsky, D.A. Bekreev. Traumatology and orthopaedics of Russia. 2006. No. 2 (40). P. 296-297.
9. Winogradsky, A.E. Closed extramedullary osteosynthesis with blocking in the treatment of patients with fractures of the distal part of the femur / A.E. Vinogradsky, A.I. Reutov, A.N. Chelnokov. Vestnik of Traumatology and orthopedics. N.N. Priorova. 2007. No. 3. P. 44-48.
10. Southeast Fracture Consortium. LCP Versus LISS in the Treatment of Open and Closed Distal Femur Fractures: Does it Make a Difference? J Orthop Trauma. 2016 Jun; 30(6):e212-6
11. Henderson, C.E. Locking plates for distal femur fractures: is there a problem with fracture healing? C.E. Henderson, L.L Kuhl, D.C. Fitzpatrick, J.L. Marsh. J Orthop Trauma. 2011 Feb; 25 Suppl 1:S8-14
12. Ebraheim, N.A. Periprosthetic Distal Femur Fracture after Total Knee Arthroplasty: A Systematic Review. N.A. Ebraheim, L.H. Kelley, X Liu. Orthop Surg. 2015 Nov; 7(4):297-305.

DOI: 10.22138/2500-0918-2016-14-2-10-16

Авторы:
Волокитина Елена Александровна
д.м.н., профессор кафедры травматологии и ортопедии ФПК и ПП

Антониади Юрий Валерьевич
к.м.н., доцент кафедры травматологии и ортопедии ФПК и ПП

Гилев Михаил Васильевич
к.м.н., ассистент кафедры травматологии и ортопедии ФПК и ПП
gilevmikhail@gmail.com.

ГБОУ ВПО «Уральский государственный медицинский университет».
Российская Федерация, 620028, г. Екатеринбург, ул. Репина, 3

Authors
Volokitina Elena A.
MD, Professor, Department of Traumatology and Orthopedics FPK and PP

Antoniadi Yuri V.
Ph.D., Associate Professor, Department of Traumatology and Orthopedics FPK and PP

Gilev Mikhail V.
Assistant of the Department of Traumatology and Orthopedics FPK and PP

Ural State Medical University
Russian Federation, 620028, Yekaterinburg, Repin st., 3

Дата поступления – 12.04.2016

Received – 12.04.2016

Образец цитирования:

Волокитина Е.А., Антониади Ю.В., Гилев М.В. Оперативное лечение внутрисуставных переломов дистального отдела бедренной кости в условиях городского хирургического стационара. *Вестник уральской медицинской академической науки.* 2016, №2, с. 10–16, DOI: 10.22138/2500-0918-2016-14-2-10-16

For citation:

Volokitina E.A., Antoniadi Y.V., Gilev M.V. Surgical Treatment of intraarticular fractures of distal femur in city hospital [operativnoe lechenie vnutrisustavnykh perelomov distal'nogo otdela bedrennoyi kosti v usloviyakh gorodskogo khirurgicheskogo statsionara] *Vestnik uralskoi meditsinskoi akademicheskoi nauki – Vestn. Ural. Med. Akad. Nauk*i. 2016, no. 2, pp. 10–16. DOI: 10.22138/2500-0918-2016-14-2-10-16 [In Russ.]